

## Pseudomyxoma peritonei

Roman Kocián

Onkogynekologické centrum, Gynekologicko - porodnická klinika 1. LF UK a VFN v Praze

Korespondenční adresa: MUDr. Roman Kocián, Gynekologicko - porodnická klinika 1. LF UK a VFN v Praze, Apolinářská 18, Praha 2, 128 51, tel.: +420 224 967 451, fax: +420 224 967 452  
e-mail: kocianroman@seznam.cz

Publikováno: 6. 3. 2013

Přijato: 5. 2. 2013

Akceptováno: 25. 2. 2013

Actual Gyn 2013, 5, 10-13

ISSN 1803-9588

© 2013, Aprofema s.r.o.

Článek lze stáhnout z [www.actualgyn.com](http://www.actualgyn.com)



Citujte tento článek jako: Kocián R. Pseudomyxoma peritonei. Actual Gyn. 2013;5:10-13

## PSEUDOMYXOMA PERITONEI

### Review article

#### Abstract

Pseudomyxoma peritonei (PMP) is an uncommon clinical syndrome characterized by the slow and progressive accumulation of peritoneal implants and mucinous ascites, intraabdominal gelatinous collection (jelly belly). PMP is reported to originate from the low grade appendiceal mucinous neoplasm. Pseudomyxoma peritonei often recurs after treatment and may eventually cause death by abdominal visceral dysfunction via compression with mucinous ascites. Cytoreductive surgery (CRS) and perioperative intraperitoneal chemotherapy comprising hyperthermic intraperitoneal chemotherapy (HIPEC) with or without postoperative intraperitoneal chemotherapy (EPIC) has been regarded as the standard of care in specialized centers. It is often referred to as the „Sugarbaker procedure“. Conventionally, PMP is considered resistant to systemic chemotherapy. Even though complete cytoreduction is associated with prolonged overall survival, recurrence of disease is common and multiple operations are frequently required. Patients may enjoy sustained period of remission, free of symptoms, but long – term disease free survival is distinctly uncommon. The pathologic subtype remains the dominant factor in survival. Patients should be centralized to improve survival by a combination of surgical experience and adequate patient selection.

**Key words:** PMP – pseudomyxoma peritonei, LAMN – low grade appendiceal mucinous neoplasm, DPAM – disseminated peritoneal adenomucinosis, PMCA – peritoneal mucinous carcinomatosis, jelly belly, CRS – cytoreductive surgery, HIPEC – heated intraoperative intraperitoneal chemotherapy, the Sugarbaker procedure

### Přehledový článek

#### Abstrakt

Pseudomyxoma peritonei je vzácný klinický syndrom; nádorový proces, pro který je charakteristické hromadění mucinózního ascitu a peritoneálních implantátů v břišní dutině. Primárním zdrojem je téměř vždy low grade mucinózní tumor apendixu. Jedná se o pomalu progredující, nízké agresivní, ale smrtící onemocnění s častými recidivami. Optimálním léčebným postupem je kompletní chirurgická cytoredukce (CRS) v kombinaci s peroperačně aplikovanou intraperitoneální hypertermickou chemoterapií (HIPEC) – tzv. Sugarbakerova metoda.

**Klíčová slova:** PMP – pseudomyxoma peritonei, low grade mucinózní tumor apendixu, mucinózní ascites, chirurgická cytoredukce, intraperitoneální hypertermická chemoterapie, Sugarbakerova metoda

Pseudomyxoma peritonei (PMP) je vzácný klinický syndrom s incidencí 1–2 případy na milión obyvatel za rok. Dvakrát až třikrát častěji se vyskytuje u žen s incidencí 2 na 10 000 laparotomií. Charakteristická je pomalá progresse s hromaděním mucinózních hmot ve formě ascitu a implantátů v peritoneální dutině (1).

Primárním zdrojem je téměř vždy low grade mucinózní tumor apendixu (1,2). Vzácně je zdrojem pseudomyxoma peritonei mucinózní adenokarcinom jiné oblasti GIT (kolorekta, pankreatobiliární oblasti, žaludku), vejcovodů, urachu, prsu. Zcela raritně má PMP původ v dobře diferencovaném mucinózním adenokarcinomu intestinálního typu vzniklém ve zralém teratomu ovária (2,3). Postižení vaječniku je v naprosté většině případů postižením sekundárním (2,3,4).

Jistá kontroverze přetrvává v klasifikaci nádorů apendixu a jejich vztahu k pseudomyxoma peritonei (4). WHO klasifikace rozděluje pseudomyxoma peritonei na low grade a high grade typ. Existuje rovněž několik klasifikačních systémů low grade mucinózních nádorů apendixu. Zahrnují spektrum nádorů od adenomu, přes nádory s nejjistým maligním potenciálem, nádory s nízkým maligním potenciálem, skupinu nádorů s low grade cytologií označovaných jako tzv. low grade appendiceal mucinous neoplasm (LAMN), až po invazivní adenokarcinom. LAMN představuje skupinu low grade mucinózních nádorů apendixu (ať už omezených na apendix nebo šířících se po peritoneu pod obrazem pseudomyxoma peritonei), která nemá schopnost destruktivní invaze do jeho stěny (2,4). Shrnuto, pseudomyxoma peritonei je považováno za low grade nádorový proces, nezávisle na použité terminologii. Low grade pseudomyxoma peritonei je tedy spojováno s low grade mucinózním nádorem apendixu, který pomalu progreduje a vytváří klinický obraz pseudomyxoma peritonei. Není pro něj charakteristický invazivní růst. High grade mucinózní adenokarcinom může rovněž progredovat do obrazu pseudomyxoma peritonei. Má však jiné biologické chování (invazivní růst do parenchymu okolních orgánů, hematogenní a lymfogenní metastázy) a je s ním spojená horší prognóza a odlišný terapeutický přístup (2,4).

PMP je na podkladě histopatologického nálezu také rozdělováno na diseminovanou peritoneální adenomucinózu (DPAM) – low grade, peritoneální mucinózní karcinomatózu (PMCA) – high grade a přechodné podtypy (PMCA-I/D; intermediate/discordant) (3,5,6). Podle poslední WHO klasifikace nádorů by termín DPAM neměl být užíván. Low grade a high grade léze představují souvislé spektrum (2). Koncept prasklého adenomu apendixu nepřilíže dobře reflektuje klinický průběh pseudomyxoma peritonei, kdy ke smrti vede obstrukce orgánů dutiny břišní při narůstajícím mucinózním ascitu. Sugarbaker a jeho kolegové zastávají názor, že by PMCA neměla být klasifikována jako PMP, ale léčena jako diseminovaný kolorektální karcinom (5,6).

V současnosti je za optimální léčbu pseudomyxoma peritonei považována kompletní chirurgická cytoredukce (CRS) kombinovaná s peroperačním podáním hypertermické intraperitoneální chemoterapie (HIPEC – intraperitoneal hypertermic chemotherapy), tzn. Sugarbakerova metoda (1,7). Nádory apendixu jsou zřídka zachyceny před operací a často se projevují peritoneální diseminací, klinicky charakteristickým mucinózním ascitem tzv. jelly

belly (3). Mortalita a morbidita je způsobena progresivním hromaděním hlenu a fibrózou, která pozvolna způsobuje obstrukci střevních klíčků a vede k ileóznímu stavu (6,8). Podezření na primárně ovariální tumor a následná chirurgická intervence je důvodem pro častý záchyt tohoto onemocnění onkogynekologickými centry (3,9,10).

Low grade pseudomyxoma peritonei nemetastazuje lymfatickými a krevními cévami. Není proto považováno za biologicky agresivní proces jako high grade peritoneální karcinomatóza (PMCA). Mucinózní nádor apendixu narůstá, uzavírá lumen, posléze může (ale nemusí) perforovat do dutiny břišní. Šíří se vlivem fyziologické cirkulace peritoneální tekutiny a vlivem gravitace (10). Implantáty jsou často nacházeny v typických oblastech pánve a břicha. Objemná depozita vidáme na supra i infrakolickém omentu, v pravé podbrániční oblasti, dále v cavum Douglasi, pod játry, parakolicky a v blízkosti lig. Treitz. Je taky typická úplná nebo skoro úplná absence mucinózních implantátů na klíčcích tenkého střeva. Výjimkou je oblast antra žaludku, pylorus, ileocékum a rektosigma v pánvi. Důvodem je menší mobilita těchto částí GIT, více fixovaných k retroperitoneu (10).

U pacientek je diagnóza pseudomyxoma peritonei zjištěna při pátrání po možném ovariálním tumoru. Nejčastějším klinickým příznakem je zvětšující se obvod břicha, u mužů tříselná kýla. Není zvláštností, že je PMP náhodným nálezem při laparotomii či laparoskopii pro apendicitidu nebo peritonitidu. Tumor apendixu u žen byl rovněž náhodně zjištěn při laparoskopii pro sterilitu (10).

V literatuře je popsáno několik ojedinělých případů těhotenství pacientek s pseudomyxoma peritonei. A to v souvislosti s náhodným nálezem low grade mucinózního tumoru apendixu, který stál za primární či sekundární sterilitou. I vzácné malignity tak patří do diferenciální diagnostiky příčin neplodnosti (11,12).

Optimální modalitou pro diagnózu a staging PMP je CT. Biopsie pod UZ či CT kontrolou může napomoci, bývá však omezena nízkou celularitou vzorku. Klasicky je popisováno zvlnění a vroubkování („scalloping“) okrajů orgánů (jater, sleziny), vlivem komprese způsobené mucinózními hmotami (3). Zkoumá se význam MRI pro staging PMP a selekci pacientů pro cytoredukční chirurgii. PET CT má v případě low grade onemocnění limitovaný přínos (10). Dříve bylo k onemocnění přistupováno četnými operacemi se snahou odstranit nádorové postižení a zajistit symptomatickou úlevu. Dr. Sugarbaker z Washington Cancer Institute přinesl v 90. letech nový terapeutický přístup. Tzv. Sugarbakerova metoda zahrnuje maximální chirurgickou cytoredukci doplněnou peroperačně podanou intraperitoneální hypertermickou chemoterapií. Operační výkon může vyžadovat rozsáhlé peritonektomie parietální i viscerální v kombinaci s debulkingem nádorových hmot a resekce tumorem fixovaných oblastí a postižených orgánů (totální omentektomie, splenektomie, stripping bránice, cholecystektomie, kolektomie, parciální i totální gastrektomie, pánevní peritonektomie, resekce rektosigmoidea, hysterektomie s bilaterální adnexetomií) (13). Následně může být doplněn dalšími cykly intraperitoneální nebo systémové chemoterapie. Pečlivá selekce pacientek pro tuto vcelku agresivní léčebnou kombinaci je zásadní.

Po dokončení CRS jsou umístěny do dutiny břišní přítokové a odtokové katétry k provedení peritoneální per-

fuze. Laparotomii lze ponechat otevřenou s fixací pomocí retraktorů (otevřená technika), nebo ji lze dočasně uzavřít pokračujícím kožním stehem (zavřená technika). Po přípravě (primingu) roztokem krystaloidu se vytvoří perfuzní okruh s pumpou a výměníkem tepla, pomocí pumpy se udržuje průtoková rychlost 0,6 až 3,5 l/min. Po vytvoření stabilního okruhu se stabilní teplotou (40 až 42 °C) se do okruhu přidá chemoterapie po dobu 60 až 120 minut (7). Případně anastomózy, kolostomie, ileostomie jsou provedeny až následně. Nejčastěji používaným chemoterapeutikem při hypertermii je mitomycin C (35 mg/m<sup>2</sup>). Hypertermie zvyšuje dostupnost chemoterapeutika tkáněmi a tím jeho účinek na mikroskopická rezidua nádoru či drobné noduly, ideálně do 2–3 mm velikosti (7,10). Kompletní cytoredukce je zásadní, intraperitoneální hypertermická chemoterapie proniká max. do hloubky 5 mm peritoneálního povrchu. Chemoperfuzie je tedy schopna odstranit jen mikroskopická či drobná rezidua nádoru (5,14). Je nutno mít na paměti, že mucin je vedlejším produktem nádoru a jako takový není primárním cílem redukce, je však příliš viskózní, aby mohl být evakuován drenážními katétry. Vyžaduje proto chirurgické odstranění (7).

Nádorové reziduum je hodnoceno na konci operačního výkonu. V ideálním případě je dosaženo kompletnej cytoredukce. R1 – žádný reziduální tumor, R2a – reziduum menší než 2,5 mm, R2b – reziduum větší než 2,5 mm (6). Sugerbakerova metoda může být zatížena poměrně vysokou morbiditou a mortalitou. Jen délka operačního výkonu s intraperitoneální chemoperfuzí je udávána v rozmezí 6 až 12,6 hodin (10). Mezi komplikace patří abscesy, perforace střeva s píštělemi, dehiscence anastomóz, protrahovaný ileus, pankreatitida, hluboká žilní trombóza s plicní embolií a komplikace spojené s užitím mitomycinu C (neutropenie, sepse) (10).

PMP je indolentní, pomalu progredující, ale recidivující onemocnění. Příčinou recidivy bývá často inkompletní resekce při primární operaci. Léčba vyžaduje opakované chirurgické intervence, které jsou méně úspěšné. Intervaly mezi jednotlivými operacemi se obvykle zkracují. Následně jsou chirurgické možnosti vyčerpány. Pacient umírá na komplikace spojené s operací nebo v souvislosti s hromaděním mucinózního ascitu a střevní obstrukcí. Kompletní chirurgická cytoredukce s nulovým reziduem v kombinaci s intraperitoneální chemoterapií tak významně snižuje rekurenci onemocnění (5,15,16).

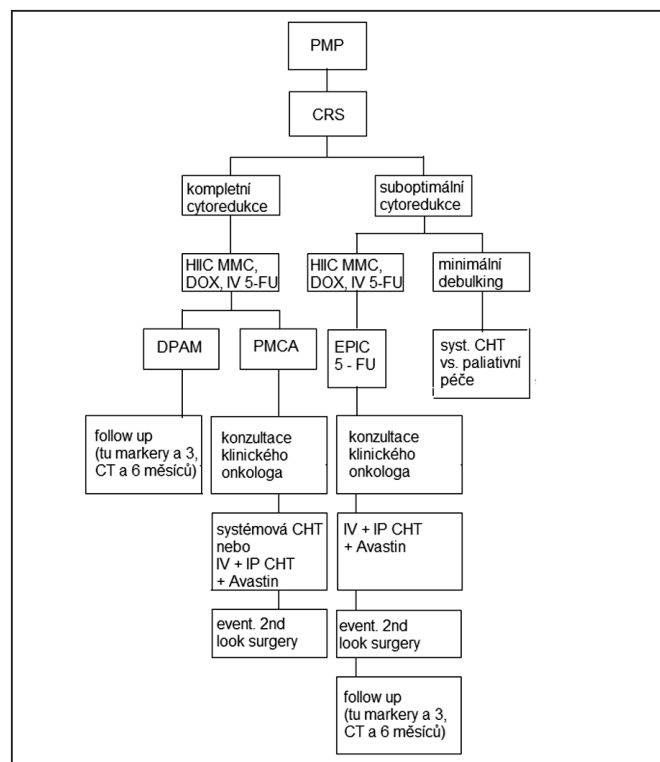
Informace o prognóze pacientů s ohledem na histologický typ a zvolenou léčebnou modalitu jsou rozdílné. Recentní data v souboru 2 298 pacientů s pseudomyxoma peritonei, kteří byli léčeni CRS a HIPEC v 16 velkých centrech v posledních 18-ti letech, udávají pětileté celkové přežití 81 % u DPAM, 78 % u PMCA-I/D, 59 % u PMCA. Zajímavé je, že výsledky jsou srovnatelné pro DPAM a PMCA-I/D podtyp. Vychází tak vstříc klasifikaci PMP na low grade a high grade. Vedle histologického typu se zdá zásadní dosažení nulového rezidua během operace. 5leté celkové přežití bylo 85 % u R1 (žádný reziduální nádor), ve srovnání s 80 % s reziduem nádoru pod 2,5 mm (R2a) a jen 24 % s ponechaným velkým nádorovým reziduem. Mortalita spojená s léčbou představuje 2 % a těžší perioperační komplikace prodělalo 24 % pacientů. Medián přežití byl 196 měsíců (16,3 let) a medián PFS (progression free survival) byl 98 měsíců (8,2 let), s 10letým a 15letým přežitím 63 % a 59 % (13,17).

PMP je konvenčně považováno za onemocnění rezistentní na systémovou chemoterapii (18). Její role v léčbě pseudomyxoma peritonei není dosud objasněna (5). Zdá se, že chemoterapie zvyšuje přežití, jen pokud je podána intraperitoneálně. Je otázkou, jaké výsledky přinesou studie s capecitabinem, oxaliplatinou a bevacizumabem (5). Pacienti s časnou progresí onemocnění (krátkým PFS) a difúzním velkým postižením dutiny břišní jsou léčeni systémovou paliativní chemoterapií se špatnou prognózou. Pacienti se solitární recidivou v jedné či dvou oblastech podstupují chirurgickou resekci. Pacienti s dlouhým PFS s rozsáhlým postižením dutiny břišní mohou být léčeni druhým cyklem CRS a HIPEC v závislosti na celkovém klinickém stavu. Vedle těchto, existuje ještě skupina pacientů, u kterých se recidiva PMP chová velmi indolentně s nízkým potenciálem progresu. Tito jsou sledováni v pravidelných intervalech (5).

Popisovanými prognostickými faktory PMP jsou věk, histologický typ, velikost reziduálního nádoru a aplikace intraperitoneální chemoterapie (1,5,6).

Dlouhodobý follow up je založen na pravděpodobnosti recidivy nebo progresu onemocnění a možnostech léčby. Sestává z fyzikálního vyšetření v kombinaci se sledováním dynamiky tumor markerů (CEA, CA 125, CA 19-9) a UZ a CT vyšetřením v pravidelných intervalech (1,5).

**Obr. 1** shrnuje léčebné schéma onkochirurgického týmu Paula H. Sugerbaka z Washington Cancer Institute (19)



(HIIC – heated intraoperative intraperitoneal chemotherapy, EPIC – early postoperative intraperitoneal chemotherapy, IV – intravenous chemotherapy, IP – intraperitoneal chemotherapy, MMC – mitomycin C, DOX – doxorubicin, 5-FU – 5 – fluorouracil, CT – computed tomography)

## Závěr

Pseudomyxoma peritonei bývá často náhodně zachyceno při laparotomii dutiny břišní. Jedná se o vzácný klinický syndrom. Z toho vyplývá i malá zkušenost, terapeutická nejistota a požadavek na centralizaci pacientů s PMP. Gynekologové mají bezpochyby klíčové postavení v diagnostice onemocnění, právě pro podezření na primární ovariální tumor. Zásadní je výběr pacientů pro agresivní chirurgickou léčbu. Ti s low grade onemocněním z ní mohou profitovat, zatímco ti s high grade pseudomyxoma peritonei nejsou vhodnými kandidáty rozsáhlých resekcí výkonů. Jistá kontroverze přetrvává v patologické klasifikaci pseudomyxoma peritonei. Rovněž prognóza pacientů v závislosti na zvolené léčebné metodě je rozdílná. PMP vyžaduje úzkou spolupráci chirurgů, onkologů s patologií. Závěrem může být konstatováno, že kombinace kompletní chirurgické cytoredukce (CRS) a hypertermické intraperitoneální chemoterapie (HIPEC) je velkými onkochirurgickými centry považována za standard léčby při pečlivé selekci pacientů. Současně je nutno dodat, že v léčbě pseudomyxoma peritonei zůstává stále mnoho nezodpovězeno.

## Literatura

- Kojimahara T, Nakahara K, Shoji T, Sugiyama T, et al. Identifying Prognostic Factors in Japanese Women with Pseudomyxoma peritonei: A Retrospective Clinico-Pathological Study of the Tohoku Gynecologic Cancer Unit. Tohoku. J. Exp. Med. 2011;223:91-96
- Bosman FT, Carneiro F, Hruban RH, Theise ND. WHO Classification of Tumours of The Digestive System, IARC: Lyon 2010:119-124
- Chen CF, Huang CJ, Kang WY, Hsieh JS. Experience with adjuvant chemotherapy for pseudomyxoma peritonei secondary to mucinous adenocarcinoma of the appendix with oxaliplatin/fluorouracil/leucovorin (FOLFOX4). World J Surg Oncol. 2008;6:118
- Misraji J. Appendiceal Mucinous Neoplasms Controversial Issues. Arch. Patol. Lab. Med. 2010;134:864-870
- Smeenk RM, Verwaal VJ, Antonini N, Zoetmulder FAN. Progression of Pseudomyxoma Peritonei after Combined Modality Treatment: Management and Outcome. Ann. Surg. Oncol. 2006;14(2):493-499
- Smeenk RM, Verwaal VJ, Antonini N, Zoetmulder FAN. Survival Analysis of Pseudomyxoma Peritonei Patients Treated by Cytoreductive Surgery and Hyperthermic Intraperitoneal Chemotherapy. Ann. Surg. 2007;245:104-109
- Levine A, Ronnet BM, Mansfield F, Eng C. Překlad revidoval Poprach A. 2008 Educational Book: Přehled cytoredukční chirurgie a intraperitoneální hypertermické chemoterapie při peritoneální diseminaci apendikálních a kolorektálních neoplazií. <http://www.linkos.cz/asco/chapter/prehled-cytoredukcnich-chirurgie-a-intraperitonealni-hypertermicke-chemoterapie-pri-peritonealni-diseminaci-ependikalnich-a-kolorektalnich-neoplazii/>,2008.
- Vaira M, Cioppa T, de Marco G, Bing C, et al. Management of Pseudomyxoma Peritonei by Cytoreduction + HIPEC (Hyperthermic Intraperitoneal Chemotherapy): Result Analysis of a twelve-year Experience. In vivo. 2009;23:639-644
- Järvinen P, Lepistö A. Clinical presentation of pseudomyxoma peritonei. Scand J Surg. 2010;99:213-216
- Bevan KE, Mohamed F, Moran BJ. Pseudomyxoma peritonei. World J Gastrointest Oncol. 2010;2(1):44-50
- Laskov I, Michaan N, Many A, Amit A, Azem F. Successful pregnancy following transfer of frozen-thawed embryos in a patient with pseudomyxoma peritonei who underwent peritonectomy and bilateral oophorectomy. J Gynecol Oncol. 2012;23(2):129-132
- Narvekar SA, VijayKumar PK, Shetty N, Srinivas MS, Rao KA. Successful pregnancy in patient with pseudomyxoma peritonei following in-vitro fertilization using donor eggs. J Hum Reprod Sci. 2008;2(1):90-92
- Nakamura EK. Pseudomyxoma Peritonei: More Questions Than Answers. J. Clin. Oncol. 2012;30(20):2429-2430
- Deraco M, Kusamura S, Laterza B, Favaro M, et al. Cytoreductive Surgery and Hyperthermic Intra-peritoneal Chemotherapy (HIPEC) in the Treatment of Pseudomyxoma peritonei: Ten Years Experience in a Single Center. In vivo. 2006;20:773-776
- Chua TC, Al-Mohaimeed K, Liauw W, Morris DL. Pseudomyxoma Peritonei: A need to Establish Evidence-Based Standard of Care – Is This the Right Trial? Ann. Surg. Oncol. 2009;16:2675-2677
- Miner TJ, Shia J, Jaques DP, Klimstra DS, et al. Long-term Survival Following Treatment of Pseudomyxoma Peritonei. An Analysis of Surgical Therapy. Ann. Surg. 2005;241(2):300-308
- Chua TC, Moran BJ, Sugarbaker PH, et al. Early- and long-term outcome data of patients with pseudomyxoma peritonei from appendiceal origin treated by a strategy of cytoreductive surgery and hyperthermic intraperitoneal chemotherapy. J. Clin. Oncol. 2012;30(20):2449-2456
- Farquharson AL, Pranesh N, Witham G, Swindell R, et al. A phase II study evaluating the use of concurrent mitomycin C and capecitabine in patients with advanced unresectable pseudomyxoma peritonei. Br. J. Cancer. 2008;99:591-596
- Sugarbaker PH. Sugarbaker Oncology Associates Specialty Section for the Treatment of Appendix Cancer and the Pseudomyxoma peritonei Syndrome. <http://www.surgicaloncology.com/pmp.htm>