

Prenatální diagnostika vrozeých srdečních vad v České republice 1986–2012

Viktor Tomek¹, Hana Jičínská², Jiří Gilík¹, Jan Škovránek¹, Jiří Navrátil², Jan Janoušek¹

¹Dětské kardiocentrum FN v Motole, Praha

²Dětské kardiologické oddělení Pediatrické kliniky, FN Brno

Korespondenční adresa: MUDr. Viktor Tomek, Dětské kardiocentrum FN v Motole, V úvalu 84, 150 06 Praha 5, tel.: 224 432 963, e-mail: viktor.tomek@fnmotol.cz

Publikováno: 1. 9. 2014

Přijato: 12. 6. 2014

Akceptováno: 22. 8. 2014

Actual Gyn 2014, 6, 67-72

ISSN 1803-9588

© 2014, Aprofema s.r.o.

Článek lze stáhnout z www.actualgyn.com



Citujte tento článek jako: Tomek V, Jičínská H, Gilík J, Škovránek J, Navrátil J, Janoušek J. Prenatální diagnostika vrozeých srdečních vad v České republice 1986-2012. Actual Gyn. 2014;6:67-72

PRENATAL DIAGNOSIS OF CONGENITAL HEART DEFECTS IN THE CZECH REPUBLIC DURING THE YEARS 1986-2012

Original article

Abstract

Introduction: Congenital heart defects (CHD) represents the most frequent congenital malformation. Prenatal detection of heart lesions is based on cooperation of screening and specialized echocardiographic examination.

Methods: To assess the success of prenatal detection of heart defects (CHD) we compared the number of prenatal diagnosis with a known prevalence of CHD at birth as determined by prospective Bohemian „BOSS“ study. The study established prevalence of all CHD at birth 6.16 per 1 000 liveborn newborns and 2.36 of those with critical forms.

Results: Between 1986 and 2012 were evaluated 2 996 of fetuses with congenital heart defects. A detection rate of CHD reached 47% during recent five years and detection of critical forms exceeded 80%. 1 612 (54%) mothers of fetuses with CHD opted for termination of pregnancy, 49% of them had an extracardiac heart malformations. 1 296 (43%) newborns were born with prenatally detected heart lesion and 90 (3%) fetuses died in utero. Due to high termination rate of fetuses with CHD the number of children with several complexed heart lesions declined (hypoplastic left heart syndrome, pulmonary atresia, single ventricle, persistent arterial trunk, atrioventricular defect and Ebstein anomaly).

Conclusion: The nationwide prenatal ultrasound screening programme enabled detection of 43% of all CHD in recent years. Owing to severity of lesions and associated extracardiac malformations and cultural background, termination rate of fetuses with CHD remains high. High termination rate lead to significant decrease of postnatal incidence of several complex and severe CHD (such as hypoplastic left heart syndrome).

Key words: congenital heart disease, fetus, prenatal diagnosis, ultrasound

Původní práce

Abstrakt

Úvod: Vrozené srdeční vady jsou nejčastější vývojovou vadou plodu. Detekce vrozených srdečních vad u plodu je založena na propojení screeningového a specializovaného echokardiografického vyšetření.

Metodika: Pro posouzení úspěšnosti prenatalního záchytu srdečních vad používáme srovnání s prospektivní studií BOSS o postnatální prevalenci vad v ČR. Prevalence všech srdečních vad byla 6,16 na 1 000 živě narozených dětí a kritických 2,36/1 000 živě narozených dětí.

Výsledky: V České republice se v období 1986-2012 intrauterinně odhalilo 2 996 plodů se srdeční vadou. V posledních 5 letech se záchytnost vad srdce pohybuje v rozmezí 39-47 % a detekce kritických vad přesáhla 80 % z očekávaného počtu VSV. Z celkového počtu fetálně detekovaných VSV se 1 612 (54 %) těhotných rozhodlo pro ukončení gravidity, z nichž 49 % mělo další extrakardiální vadu. Narodilo se 1 296 dětí s prenatalní diagnózou VSV (43 %) a 90 plodů (3 %) zemřelo intrauterinně. Vzhledem k vysoké četnosti ukončení gravidity se mění postnatální spektrum srdečních vad. Snižuje se počet dětí s diagnózou syndromu hypoplázie levého srdce, atrioventrikulárním defektem, atrézií plicnice, společným arteriálním trunkem, společnou komorou a Ebsteinovou anomálií.

Závěr: Prenatální echokardiografie prováděná v celé České republice umožňuje v posledních letech detekci až 47 % všech a více než 80 % kritických srdečních vad. Vysoký počet ukončených těhotenství je nejspíše důsledkem závažnosti srdečních vad a četných přidružených vývojových abnormalit. Četnost ukončení gravidity má vliv na postnatální spektrum srdečních vad, kdy ubývá závažných nebo komplexních srdečních onemocnění (syndromu hypoplázie levého srdce a dalších).

Klíčová slova: vrozená srdeční vada, plod, prenatalní diagnostika, ultrazvuk

Úvod

Zavedení prenatalní diagnostiky srdečních vad a poruch srdečního rytmu souvisí s technologickým rozvojem ultrazvukových přístrojů v 80. letech 20. století. Od té doby se diagnostika srdečních onemocnění stala zcela rutinní součástí screeningového vyšetření ve 2. trimestru. V posledních letech se, byť v omezeném rozsahu, na vyšetření srdce zaměřujeme i při vyšetření v 1. trimestru. Cílem této práce je zhodnocení současného stavu prenatalní diagnostiky v České republice a ozřejmění optimálního postupu při vyšetření srdce plodu.

Organizace fetální echokardiografie

Organizace fetální echokardiografie spočívá v propojení screeningového a specializovaného echokardiografického vyšetření. **Screeningové vyšetření srdce** je součástí prenatalního ultrazvukového vyšetření, které je prováděno především gynekology. Jeho cílem je určení základní srdeční anatomie a funkce. Pro posouzení základní srdeční anatomie je důležité zejména zobrazení symetrických srdečních oddílů (4dutinová projekce) a správných odstupů velkých tepen (15). Není-li srdeční anatomie normální nebo je zachycena porucha srdečního rytmu (vyjma ojedinělých předčasných síňových stahů, které jsou obvykle benigní a vedou jen k nepravděpodobnosti srdeční akce), má být těhotná odeslána na podrobné vyšetření ke specialistovi v prenatalní kardiologii. Screeningový program, který je založen na multidisciplinární spolupráci, nyní existuje ve většině rozvinutých zemí a dále se prohlubuje. Z doporučení ISUOG (The International Society of Ultrasound in Obstetrics and Gynecology) pro ultrazvukové vyšetření plodu vyplývá, že k efektivnosti takového systému výrazně napomáhá nízký práh při doporučení k echokardiografickému vyšetření u specialisty na prenatalní kardiologii (7). Obdobný doporučující přístup zastává i AIUM (The American Institute of Ultrasound in Medicine) (8) a AEPC (Association for European Paediatric Cardiology) (9).

Cílem **specializovaného vyšetření** je přesné určení srdeční vady nebo poruchy srdečního rytmu. Nedílnou a důležitou součástí vyšetření je adekvátní informování rodičů o povaze, léčebných možnostech a prognóze onemocnění s návrhem a zajištěním správné léčby včetně organizace porodu a následné postnatální léčby.

Indikace ke specializovanému prenatalnímu kardiologickému vyšetření

Vycházejí z doporučení ISUOG, AIUM a AEPC a zohledňují rizikové faktory pro vznik vrozené srdeční vady (6,9,12,13).

A. Indikace ze strany matky a rodiny

- Metabolické vady matky (diabetes mellitus, fenylketonurie)
- Užívání léků v graviditě, (např. antiepileptika, antidepresiva, nesteroidní antiflogistika), teratogeny v graviditě (lithium, kys. retinová)
- In vitro fertilizace, vícečetné těhotenství
- Prodělané infekce v graviditě (dětské virové choroby, cytomegalovirus, parvovirus, toxoplasmosa event. další)
- Autoimunní onemocnění matky s přítomností autoprotilátek třídy SSA/antiRo a SSB/antiLa
- Přítomnost vrozených srdečních vad nebo kardiomyopatie u matky, otce, sourozenců a prarodičů
- Chromozomální aberace, syndromy a jiná genetická postižení, jako např. myopathie, Marfanův syndrom

B. Indikace ze strany plodu

- Abnormální nález při screeningu srdce (přítomná srdeční vada, podezření na srdeční vadu nebo nejasný nález na srdci)
- Srdeční arytmie nebo abnormální srdeční frekvence (< 100/min, > 180/min)
- Extrakardiální vrozená vývojová vada

- Chromozomální vada
- Hydrops
- Vícečetné těhotenství
- Nevysvětlitelný polyhydramnion
- Zvýšená nuchální translucence
- Absence ductus venosus
- Trikuspidální regurgitace v 1. trimestru
- Absence nosní kůstky

Absolutní indikací ke specializovanému echokardiografickému vyšetření dětským kardiologem je nepochybně nález srdeční vady nebo i podezření na ni. Falešná pozitivita srdeční vady rozhodně není při screeningovém vyšetření chybou. Je vždy lepší odeslat těhotnou ke specializovanému vyšetření „zbytečně“, než vadu přehlédnout nebo dokonce – v nejhorším případě – indikovat ukončení gravidity při chybné diagnóze. Nehledě na to, že oprávnění lékaře doporučit ukončení těhotenství je přinejmenším velmi diskutabilní.

Rozhodnutí o dalším osudu plodu včetně eventuální úvahy o ukončení gravidity má být plně v kompetenci rodičů, kteří jsou zodpovědní za své dosud nenarozené dítě. Finální diagnostika a s ní související informování o možnostech léčby a prognóze srdeční vady má tedy zcela zásadní význam pro další osud těhotenství.

Metodika posouzení úspěšnosti záchytu srdečních vad (VSV)

Pro posouzení úspěšnosti prenatalního záchytu VSV používáme srovnání se známou prospektivní studií o postnatální incidenci vad v ČR - BOSS (BOhemia Survival Study) prof. Šamánka (14). V rámci této studie bylo vyšetřeno všech 815 569 živě narozených dětí v Čechách v období 1980-1990 a stanovena prevalence jednotlivých srdečních vad. Studie probíhala v době, kdy prenatalní selekce ještě neměla podstatnější vliv na spektrum dětí narozených se srdeční vadou. Prevalence všech srdečních vad byla stanovena 6,16 VSV na 1 000 živě narozených dětí (2). Za kritické VSV (celkem 35 % všech srdečních vad, 2,36/1 000 živě narozených dětí) považujeme ty vady, které ohrožují dítě po narození významnou hypoxémií, těžkým srdečním selháním nebo kombinací obou příznaků.

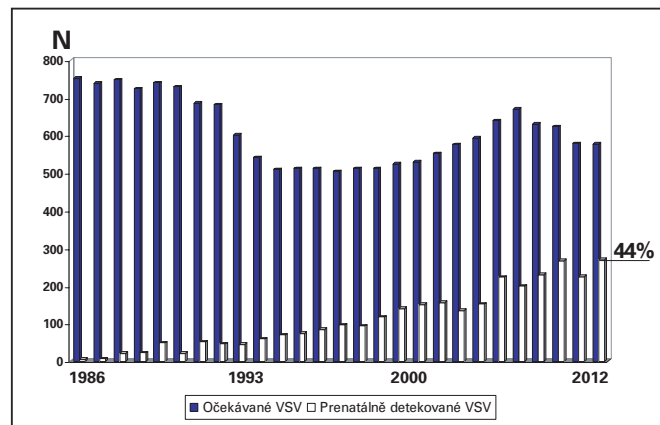
Statistická analýza

Pro analýzu jsme používali SigmaStat 3.5, Systat Software Inc. (San Jose, Kalifornie, USA). Soubory byly testovány na normalitu rozložení. Pro posouzení rozdílu v prenatalním a postnatálním spektru vad byl použit párový t-test nebo Mann-Whitney sum test. Za statisticky významné rozdíly byly považovány parametry s $P < 0,05$.

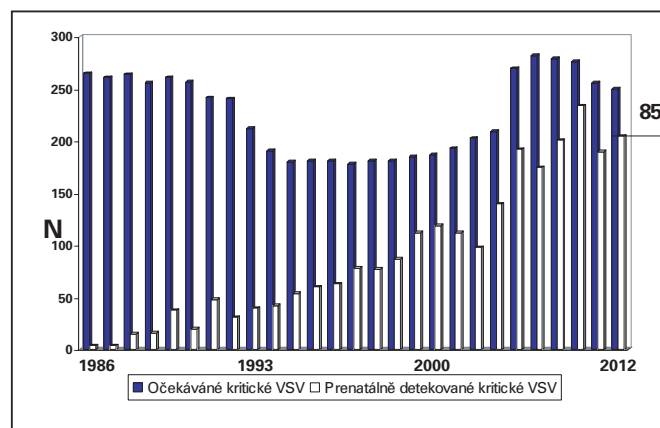
Výsledky prenatalní detekce VSV

V letech 1986-2012 se v ČR živě narodilo 2 953 229 dětí a intrauterinně byla odhalena srdeční vada celkem u 2 996 plodů v gestačním stáří od 13. do 41. týdne (medián 20. týden). Pro srovnání prenatalního záchytu s postnatální prevalencí nebyly pro posouzení úspěšnosti detekce započítávány diagnózy, které jsou z povahy fetální cirkulace nemožné intrauterinně odhalit, a to tepenná dučej a sekundum defekt septa síní. Při známé postnatální prevalenci VSV byla celková úspěšnost intrauterinní detekce všech srdečních vad 19,7 % a kritických 47 %. Úspěš-

nost fetální detekce se průběžně zvyšovala a v posledních 5 letech se prenatalní záchyt všech VSV pohyboval v rozmezí 39-47 % (**Graf 1**) a detekce kritických vad (postnatální prevalence 2,36/1 000 živě narozených dětí) přesáhla 80 % z očekávaných srdečních vad v daném roce (**Graf 2**). Prenatálně nejčastěji detekovanou vadou byl atrioventrikulární defekt (419 plodů/13,9 %), syndrom hypoplázie levého srdce (387 plodů/12,9 %), defekt septa komor (323/10,8 %), dvojitá pravá komora (246/8,2 %), transpozice velkých tepen (185/6,2 %), Fallotova tetralogie (177/5,9 %) a atrézie plicnice (163/5,4 %) (**Tab. 1**). Nejméně často fetálně detekovanou vadou byl izolovaný totální anomální návrat plicních žil (4 případy).



Graf 1 Úspěšnost detekce všech vrozených srdečních vad



Graf 2 Úspěšnost detekce kritických vrozených srdečních vad

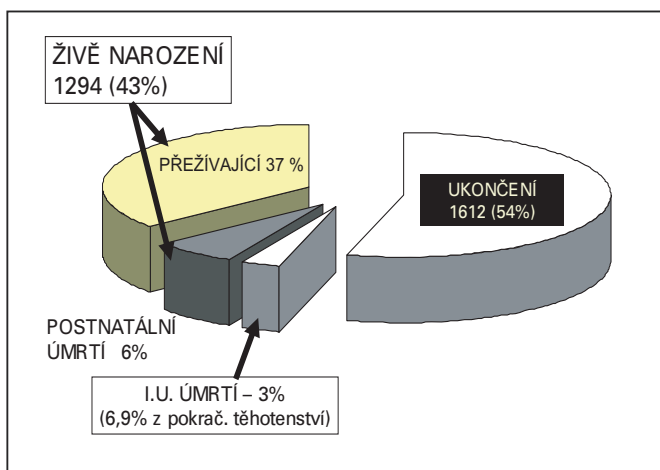
Z celkového počtu 2 996 fetálně detekovaných VSV se 1 612 (54 %) těhotných rozhodlo pro ukončení gravidity. Narodilo se 1 294 dětí s prenatalní diagnózou VSV (43 %), z nich 180 (6 % z odhalených VSV) zemřelo postnatálně (neléčené i léčené) a 90 plodů (3 %) zemřelo intrauterinně. Další extrakardiální vývojová vada byla přítomna u 49 % ukončených těhotenství. Nejčastěji ukončovanou srdeční vadou byl syndrom hypoplastického levého srdce (v 90,6 % případů), společný arteriální trunкус (86,5 %), atrézie plicnice (72,3 %) a dvojitá pravá komora (72,3 %). Vysoký počet ukončených těhotenství s VSV má významný dopad na jejich postnatální prevalenci (**Graf 3**). V období od roku 1986 (zejména však od 90. let) došlo k signifikantně významnému snížení řady diagnóz u dětí:

Tab. 1 Prenatální spektrum vrožených srdečních vad

Vrožená srdeční vada	N	%	UUT	UUT %
Atrioventrikulární defekt septa	419	13,9	257	61,3
Syndrom hypoplázie levého srdce	387	12,9	351	90,6
Defekt septa komor	323	10,8	130	40,2*
Dvojvýtoková pravá komora	246	8,2	178	72,3
Transpozice velkých tepen	185	6,2	23	12,4
Fallotova tetralogie	177	5,9	43	24,3
Atrézie plicnice	163	5,4	118	72,3
Aortální stenóza	165	5,5	70	42,4
Společná komora	144	4,8	70	48,6
Koarktace aorty	141	4,7	22	15,6
Společný arteriální trunкус	104	3,4	90	86,5
Trikuspidální atrézie	93	3,1	47	50,5
Pulmonální stenóza	71	2,4	20	28,2
Ebsteinova anomálie	60	2	20	33,3
Ostatní	318	10,8	173	54,4

UUT – ukončení těhotenství

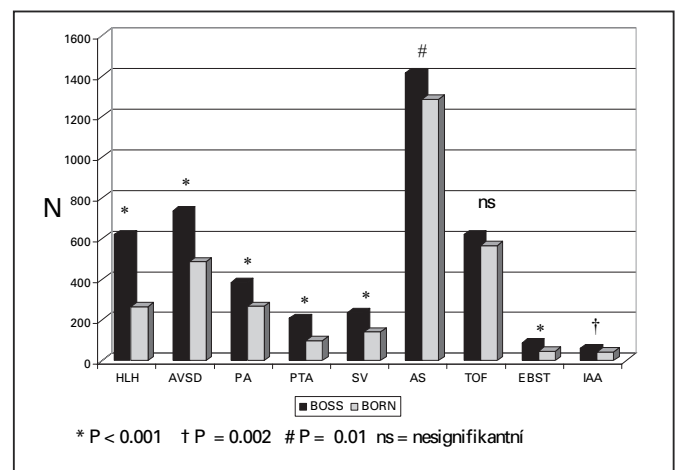
* UUT vždy z důvodu extrakardiální vady

**Graf 3** Osud prenatálně detekovaných vrožených srdečních vad (VSV) 1986-2012 (n = 2 998)

syndromu hypoplastického levého srdce, atrioventrikulárního defektu, společného arteriálního trunку, atrézie plicnice, společné komory, aortální stenózy, Ebsteinově anomálii a interrupci aortálního oblouku.

Diskuze

Česká republika patří mezi první země, kde byl zahájen celoplošný prenatální screening srdečních vad. Centralizace péče, velmi dobrá kvalita primárního screeningu prováděného gynekology a spolupráce s dětskými kardiology specializujícími se na prenatální echokardiografii vede k vysoké záchytnosti VSV, která patří mezi nejvyšší v rámci celé Evropy (15-18). Spektrum fetálně detekovaných vad se významně liší od známé postnatální prevalence (2,6). Při porovnání s postnatální frekvencí jednotlivých vad jsou fetálně častěji zachyceny komplexní vady (syndrom hypoplázie levého srdce, atrézie plicnice, společná komora) a VSV, které jsou spojeny se závažnými extrakardiálními vadami včetně chromozomálních. Typicky se jedná o atrioventrikulární defekt nebo dvojvýtokovou pravou komoru (6). V posledních letech zaznamenáváme zvýšený počet VSV

**Graf 4** Změna v postnatálním spektru VSV mezi očekávaným (BOSS) počtem vad a kalkulovaným počtem narozených dětí (BORN) po odečtení ukončených těhotenství

HLH – syndrom hypoplázie levého srdce, AVSD – defekt atrioventrikulárního septa, PA – atrézie plicnice, PTA – společný arteriální trunкус, SV – společná komora, AS – aortální stenóza, TOF – Fallotova tetralogie, EBST – Ebsteinova anomálie trikuspidální chlopně, IAA – interrupce aortálního oblouku.

detekovaných v 1. trimestru (19-21). Známým faktem je, že prevalence VSV v nízkém gestačním stáří je vyšší a přítomnost srdeční vady je častou příčinou intrauterinního úmrtí (26-27). Rovněž jsou zachyceny vady, se kterými se postnatálně téměř nesetkáváme (22). VSV jsou častou příčinou intrauterinního selhání a úmrtí v nízkém gestačním věku (23). V našem souboru byla intrauterinní úmrtnost 3 % respektive 6,9 % z pokračujících těhotenství. Nejčastěji se jednalo u dysplázií trikuspidální chlopně nebo komplexní vady s často přítomnou regurgitací některé atrioventrikulární chlopně. Úspěšnou detekcí vad v 1. trimestru se však může falešně zvyšovat záchytnost

vad u plodů, se kterými bychom se již při druhotrimestrálním vyšetření nesetkali. Na druhé straně se v 1. trimestru odhalí řada plodů s chromozomálními anomáliemi, na jejichž podkladě se gravidita ukončí (33). U nich předpokládáme zvýšený výskyt VSV, které nejsou většinou detekovány buď pro nemožnost nálezu vady v nízkém gestačním týdnu, nebo pro absenci důvodu po VSV dále pátrat (34). Ve 13.-14. týdnu je možné vcelku spolehlivě diagnostikovat některé typy vad, jako např. syndrom hypoplastického levého srdce, společnou komoru nebo atrioventrikulární defekt (24). Diagnóza VSV v 1. trimestru je následně indikací ke karyotypizaci a napomáhá efektivnějšímu záchytu chromozomálních aberací. U řady vad ale přesná diagnóza stanovena v 1. trimestru nelze a je nutná kontrola v další fázi těhotenství. Tím se ale zároveň dostáváme pod tlak ze strany rodičů, kteří naléhají na určení jasné diagnózy a prognózy, aby mohli co nejdříve rozhodnout o dalším osudu svého těhotenství (25). Tlak na brzké stanovení diagnózy může vést ke snaze nutit se do závěrů za každou cenu s rizikem závažných chyb.

Jeden z hlavních cílů prenatalní kardiologie spočívá v detekci kritické vady plodu s následným porodem dítěte s VSV ve specializovaném centru („transport in utero“). To umožní okamžitou péči o nemocného novorozence, který by byl při postnatální diagnóze a zdlouhavém transportu v bezprostředním ohrožení života a vede zároveň ke zlepšení celkové prognózy (28-29). Druhou možností při prenatalní diagnóze VSV je právo rodičů rozhodnout se pro ukončení gravidity z důvodu závažné diagnózy se špatnou nebo nejistou prognózou dítěte. V našem souboru se pro ukončení gravidity rozhodlo 54 % rodičů. Ukončování gravidity v ČR z důvodu srdeční vady plodu patří mezi nejvyšší v Evropě (30-32) a v procentech zůstává i v posledních letech stejně vysoké. Záchytnost VSV stále vzrůstá a diagnostikují se častěji i vady lehké, které nevyžadují žádné složité intervence po narození. Ukončování těhotenství z důvodu diagnózy závažné VSV vede ke změně spektra dětí se srdečními vadami, kde se významně snižují postnatální diagnózy závažnějších a/nebo komplexních vad (syndrom hypoplázie levého srdce, atrézie plicnice, společný arteriální trunpus a další). K ukončení gravidity při srdeční vadě nepochybně přispívá časté extrakardiální postižení plodu (v naší studii mělo 49 % ukončených těhotenství s VSV další vrozenou vývojovou vadu včetně chromozomální).

Závěr

Prenatalní echokardiografie prováděná v celé České republice umožňuje v posledních letech detekci až 47 % všech a více než 80 % kritických srdečních vad. Vysoký počet ukončených těhotenství je nejspíše důsledkem závažnosti srdečních vad a četných přidružených vývojových abnormalit. Četnost ukončení gravidity má vliv na postnatální spektrum srdečních vad, kdy ubývá závažných nebo komplexních srdečních onemocnění (syndromu hypoplázie levého srdce a dalších).

Poděkování

Registr prenatalně detekovaných srdečních vad by nemohl vzniknout bez skvělé spolupráce řady kolegyně a kolegů – dětských kardiologů, gynekologů, genetiků a radiologů podílejících se na echokardiografických vyšetřeních v celé republice.

Registr prenatalně detekovaných VSV se opírá též o data každoročně zasílaná ze spolupracujících regionálních center fetální kardiologie v Ústí nad Labem (Jaroslav Homola) a FN v Ostravě (Jan Pavlíček, Tomáš Gruszka) a Centra lékařské genetiky v Českých Budějovicích (Karel a David Čutkové).

Literatura

1. Simpson LL. Screening for congenital heart disease. *Obstet Gynecol Clin North Am.* 2004;31:51–59
2. Šamánek M, Slavík Z, Zbořilová B, Hroboňová V, Voříšková M, Škovránek J. Prevalence, treatment, and outcome of heart disease in live-born children: a prospective analysis of 91,823 live-born children. *Pediatr Cardiol.* 1989;10:205-211
3. Cuneo BF, Curran LF, Davis N, Elrad H. Trends in prenatal diagnosis of critical cardiac defects in an integrated obstetric and pediatric cardiac imaging center. *J Perinatol.* 2004;24:674–678
4. Bonnet D, Coltri A, Butera G, et al. Detection of transposition of the great arteries in fetuses reduces neonatal morbidity and mortality. *Circulation.* 1999;99:916–918
5. Tworetzky W, McElhinney DB, Reddy VM, Brook MM, Hanley FL, Silverman NH. Improved surgical outcome after fetal diagnosis of hypoplastic left heart syndrome. *Circulation.* 2001;103:1269–1273
6. Marek J, Tomek V, Škovránek J, Povýšilová V, Šamánek M. Prenatal ultrasound screening of congenital heart disease in an unselected population: a 21-year experience. *Heart.* 2011 Jan;97(2):124-30
7. Carvalho JS, Allan LD, Chaoui R, Copel JA, DeVore GR, Hecher K, Lee W, Munoz H, Paladini D, Tutschek B, Yagel S. ISUOG Practice Guidelines (updated): sonographic screening examination of the fetal heart. *International Society of Ultrasound in Obstetrics and Gynecology. Ultrasound Obstet Gynecol.* 2013 Mar;41(3):348-59
8. AIUM practice guideline for the performance of fetal echocardiography. *J Ultrasound Med.* 2011 Jan;30(1):127-31
9. Allan L, Dangel J, Fesslova V, Marek J, Mellander M, Oberhänsli I, Renate Oberhoffer R, Gurleen Sharland G, Simpson J, Sonesson SE. Recommendation of the AEPC. Recommendations for the practice of fetal cardiology in Europe. *Cardiol Young.* 2004;14:109–114
10. Novák P. Fyzikální principy a vyšetřovací technika. In: *Calda P, Břešťák M, Fischerová D. Ultrazvuková diagnostika v těhotenství a gynekologii. 2. rozš. vydání. Aprofema, Praha, 2010, 35-52*
11. Tomek V. Základní postupy vyšetření srdce. In: *Calda P, Břešťák M, Fischerová D. Ultrazvuková diagnostika v těhotenství a gynekologii. 2. rozš. vydání. Aprofema, Praha, 2010, 273-277*
12. Herskind AM, Almind Pedersen D, Christensen K. Increased prevalence of congenital heart defects in monozygotic and dizygotic twins. *Circulation.* 2013;128(11):1182-8
13. Tararbit K, Houyel L, Bonnet D, De Vigan C, Lelong N, Goffinet F, Khoshnood B. Risk of congenital heart defects associated with assisted reproductive technologies: a population-based evaluation. *European Heart Journal.* 2011;32:500–508

14. Šamánek M, Voříšková M. Congenital heart disease among 815,569 children born between 1980 and 1990 and their 15-year survival: a prospective Bohemia survival study. *Pediatr Cardiol.* 1999;20(6):411-417
15. Paladini D, Russo M, Teodoro A, et al. Prenatal diagnosis of congenital heart disease in the Naples area during the years 1994-1999-the experience of a joint fetal-pediatric cardiology unit. *Prenat Diagn.* 2002;22:545-52
16. Levy DJ, Pretorius DH, Rothman A, Gonzales M, Rao C, Nunes ME, Bendelstein J, Mehalek K, Thomas A, Nehlsen C, Ehr J, Burchette RJ, Sklansky MS. Improved Prenatal Detection of Congenital Heart Disease in an Integrated Health Care System. *Pediatric Cardiology.* 2013;34:670-9
17. Khoshnood B, De Vigan C, Vodovar V, Goujard J, Lhomme A, Bonnet D, Goffinet F. Trends in prenatal diagnosis, pregnancy termination, and perinatal mortality of newborns with congenital heart disease in France, 1983–2000: a population-based evaluation. *Pediatrics.* 2005;115:95–101
18. Garne E, Stoll C, Clementi M, Euroscan Group. Evaluation of prenatal diagnosis of congenital heart diseases by ultrasound: experience from 20 European registries. *Ultrasound Obstet Gynecol.* 2001;17(5):386-91
19. Timmerman E, Clur SA, Pajkrt E, Bilardo CM. First-trimester measurement of the ductus venosus pulsatility index and the prediction of congenital heart defects. *Ultrasound Obstet Gynecol.* 2010;36:668–675
20. Huggon IC, Ghi T, Cook AC, Zosmer N, Allan LD, Nicolaidis KH. Fetal cardiac abnormalities identified prior to 14 weeks' gestation. *Ultrasound Obstet Gynecol.* 2002;20:22–29
21. Carvalho JS. Screening for heart defects in the first trimester of pregnancy: food for thought. *Ultrasound Obstet Gynecol.* 2010;36:658–660
22. Marek J, Škovránek J, Povýšilová V. Congenital absence of aortic and pulmonary valve in a fetus with severe heart failure. *Heart.* 1996;75:98-100
23. Montana E, Khoury MJ, Cragan JD, et al. Trends and outcomes after prenatal diagnosis of congenital cardiac malformations by fetal echocardiography in well defined birth population, Atlanta, Georgia. *J Am Coll Cardiol.* 1996;28:1805-9
24. Bronshtein M, Zimmer EZ, Milo S, Ho SY, Lorber A, Gerlis LM. Fetal cardiac abnormalities detected by transvaginal sonography at 12–16 weeks' gestation. *Obstet Gynecol.* 1991;78:374–378
25. Larsson AK, Svalenius EC, Marsal K, Ekelin M, Nyberg P, Dykes AK. Parents' worried state of mind when fetal ultrasound shows an unexpected finding: a comparative study. *J Ultrasound Med.* 2009;28:1663–1670
26. Hoffman JIE. Incidence of congenital heart disease: II. Prenatal incidence. *Pediatr Cardiol.* 1995;16:155-65
27. Gerlis LM. Cardiac malformations in spontaneous abortions. *Int J Cardiol.* 1985;7:29-43
28. Galindo A, Nieto O, Villagrà S, Grañeras A, Herraiz I, Mendoza A. Hypoplastic left heart syndrome diagnosed in fetal life: associated findings, pregnancy outcome and results of palliative surgery. *Ultrasound Obstet Gynecol.* 2009;33:560–566
29. Yates RS. The influence of prenatal diagnosis on postnatal outcome in patients with structural congenital heart disease. *Prenat Diagn.* 2004;24:1143-9
30. Paladini D, Russo M, Teodoro A, et al. Prenatal diagnosis of congenital heart disease in the Naples area during the years 1994-1999-the experience of a joint fetal-pediatric cardiology unit. *Prenat Diagn.* 2002;22:545-52
31. Bull C. Current and potential impact of fetal diagnosis on prevalence and spectrum of serious congenital heart disease at term in the UK. *British Paediatric Cardiac Association. Lancet.* 1999;354:1242-7
32. Tararbit K, Bui TT, Lelong N, Thieulin AC, Goffinet F, Khoshnood B. Clinical and socioeconomic predictors of pregnancy termination for fetuses with congenital heart defects: a population-based evaluation. *Prenat Diagn.* 2013;33(2):179-86
33. Engelbrechtsen L, Brøndum-Nielsen K, Ekelund C, Tabor A, Skibsted L, Danish Fetal Medicine Study Group. Detection of triploidy at 11-14 weeks' gestation: a cohort study of 198 000 pregnant women. *Ultrasound Obstet Gynecol.* 2013;42(5):530-5
34. Wright D, Spencer K, Kagan K, Tørring N, Petersen OB, Christou A, Kallikas J, Nicolaidis KH. First-trimester combined screening for trisomy 21 at 7–14 weeks' gestation. *Ultrasound Obstet Gynecol.* 2010;36:404–411

Podpořeno MZ ČR – RVO, FN v Motole 00064203.